

Agenesia de pericardio. Comunicación de un caso

CRISTIAN C. CANIGGIA, EDUARDO GABE^{MTSAC}, EDUARDO GUEVARA^{MTSAC}

Recibido: 08/06/2009

Aceptado: 24/08/2009

Dirección para separatas:

Dr. Cristian C. Caniggia
Av. Belgrano 1746
(1093) Capital Federal -
Argentina
e-mail: ccanigia@favaloro.org

RESUMEN

La agenesia de pericardio es una entidad rara de difícil diagnóstico que, en la mayoría de los casos, presenta una evolución benigna y asintomática. Sin embargo, ciertos defectos parciales –incluso asintomáticos– pueden amenazar la vida del paciente, por lo que en ellos está indicada la reparación quirúrgica.

Se presenta un caso de ausencia total del pericardio izquierdo (ATPI) que se detectó durante un control cardiovascular en un paciente de 40 años, sin antecedentes de enfermedad cardiovascular ni clínicos de relevancia.

El paciente se encontraba asintomático y fue tratado en forma conservadora. Se efectuó una revisión de los métodos diagnósticos y terapéuticos disponibles en la actualidad.

REV ARGENT CARDIOL 2010;78:71-73.

Palabras clave > Pericardio - Agenesia

Abreviaturas >

ATPI	Ausencia total del pericardio izquierdo	ECG	Electrocardiograma
BIRD	Bloqueo de bajo grado de rama derecha	FC	Frecuencia cardíaca

INTRODUCCIÓN

Los defectos congénitos del pericardio son infrecuentes, (1) suelen evolucionar en forma asintomática y, hasta el advenimiento de nuevos métodos de exploración por imágenes, su diagnóstico era un hallazgo quirúrgico o de autopsias. (2) La agenesia total del pericardio izquierdo (ATPI) es la más frecuente. Los defectos parciales pueden tornarse sintomáticos por la herniación total o parcial de las cavidades cardíacas y se han descrito casos de muerte súbita como consecuencia de tal fenómeno. (3, 4)

CASO CLÍNICO

Paciente de 40 años, sin antecedentes previos de relevancia. Se encontraba asintomático y concurrió a la consulta para un control cardiovascular en salud.

En el examen físico presentó un latido apical hipercinético y desplazado hacia la línea medioaxilar izquierda. En el ECG (Figura 1) se observaron bradicardia sinusal, FC 50 lpm, “imagen” de bloqueo de bajo grado de rama derecha (BIRD) con eje de QRS desviado a la derecha y ondas T (–) en la cara anterior desde V1 hasta V3 y (+)/(–) desde V4 hasta V6.

La radiografía de tórax (Figura 2) evidenció desplazamiento de la silueta cardíaca a la izquierda, que desnuda el margen derecho de la columna vertebral, sin desviación traqueal y prominencias de la silueta cardíaca a nivel del tronco de la arteria pulmonar y la orejuela izquierda.

El ecocardiograma Doppler transtorácico (Figura 3) aportó hallazgos indirectos, derivados de las anomalías de posición y movilidad cardíacas. Obviamente, la ventana ultrasonográfica era inusual y se registraron movimiento paradójico

del *septum* interventricular, hipermovilidad de la pared posterior del ventrículo izquierdo y dilatación leve de las cavidades derechas.

La tomografía computarizada multicorte, con 64 detectores (Figura 4), informó desplazamiento del corazón hacia el hemitórax izquierdo (particularmente de la punta) y presencia de tejido pulmonar interpuesto entre la aorta y la arteria pulmonar. Ambos signos fueron altamente sugestivos de la ausencia del pericardio izquierdo.

DISCUSIÓN

La agenesia pericárdica es una enfermedad rara, predominante en varones (3:1), de difícil diagnóstico. (1)

La primera descripción de esta malformación fue atribuida a Realdo Colombo en 1559, aunque el primer ejemplo fue aportado por Baillie en 1793.(3, 4)

En la mayoría de los casos se limita al lado izquierdo del corazón (70%); la más frecuente es la ATPI. Son menos frecuentes la agenesia derecha (4%), la diafragmática (17%) y la total (9%). (1, 5)

Durante la vida fetal, el conducto de Cuvier izquierdo puede obliterarse prematuramente, lo que produciría una disminución de la irrigación de la membrana pleuropericárdica, con la consiguiente alteración parcial o total de la formación del pericardio izquierdo. (6)

Las agenesias del pericardio pueden asociarse con otras patologías congénitas cardíacas, pulmonares, diafragmáticas o de la pared torácica. Dos tercios de las agenesias parciales izquierdas pueden presentar un defecto de la pleura parietal con herniación de parénquima pulmonar. (5)

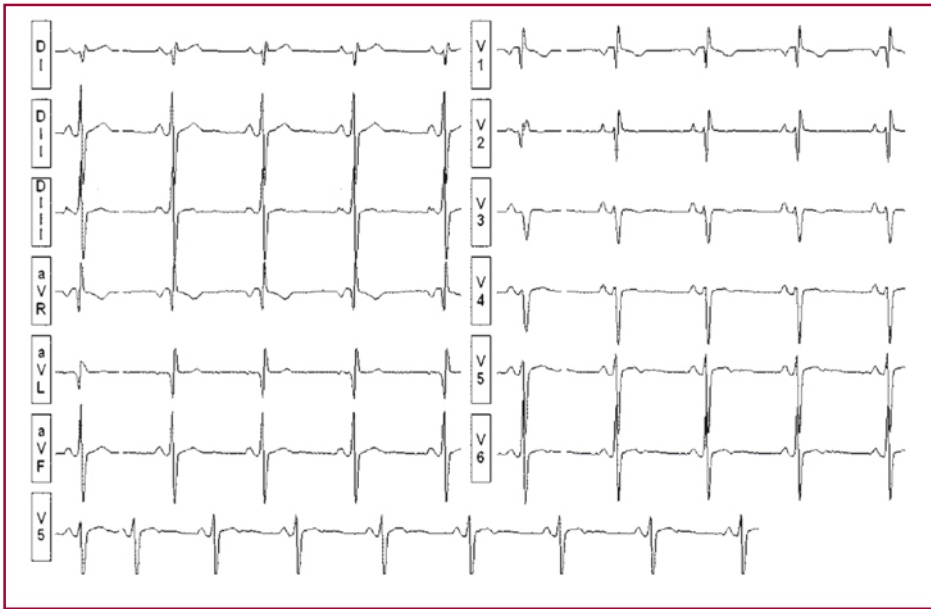


Fig. 1. Electrocardiograma.

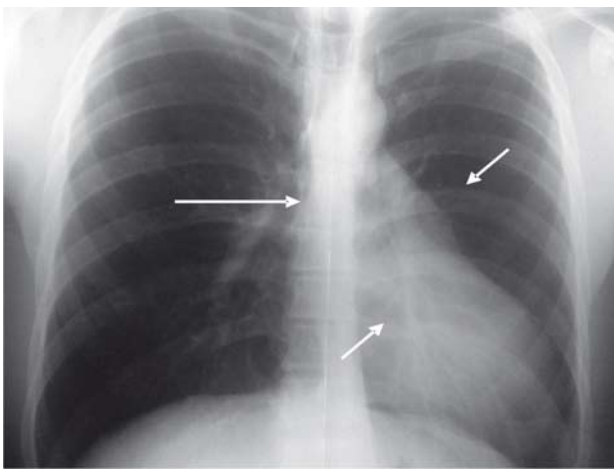


Fig. 2. Radiografía de tórax.

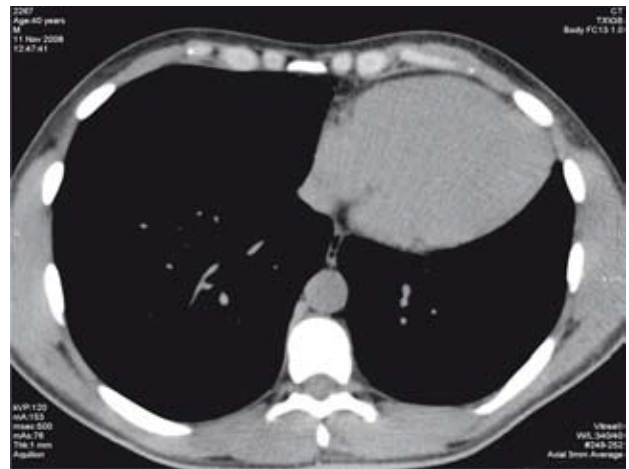


Fig. 4. Tomografía computarizada multicorte.

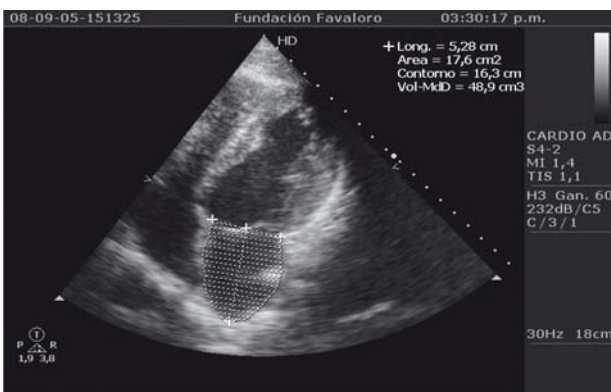


Fig. 3. Eco-Doppler cardíaco color.

En el examen físico pueden hallarse desdoblamiento amplio del R2, soplos eyectivos basales, clics y soplos mesosistólicos que se acentúan con la inspiración.

El ápex, con frecuencia localizado en la línea media axilar, es hiperdinámico. (6)

En el ECG son frecuentes la bradicardia sinusal, la desviación axial derecha y la presencia de trastornos de conducción, de grado variable, en la rama derecha del haz de His. La desviación hacia la izquierda de la zona de transición precordial es frecuente, con escasa progresión de las ondas R. (5)

La interposición de parénquima pulmonar entre las arterias aorta y pulmonar, o entre el corazón y el hemidiafragma izquierdo, es el signo radiológico característico de esta afección.

El ecocardiograma aporta hallazgos indirectos e inespecíficos como consecuencia de la levocardia, la movilidad paradójica del *septum* interventricular, la dilatación del VD y la hipercinesia de la pared posterior del VI. (6)

La tomografía axial computarizada y la resonancia magnética nuclear permiten visualizar el pericardio como una estructura fina, situada por encima de la grasa epipericárdica. Cuando la grasa pericárdica es insuficiente, el diagnóstico correcto puede pasarse por alto en el 10% de los casos. (5)

La mayoría de los pacientes permanecen asintomáticos durante toda su vida, pero otros, con agenesias pericárdicas parciales, presentan cuadros clínicos diversos que van desde la astenia y el malestar torácico hasta el síncope o la muerte súbita. (1)

En cuanto a la terapéutica, se acepta que las agenesias completas o unilaterales totales no requieren tratamiento porque no presentan riesgos. El tratamiento quirúrgico debe reservarse para los casos sintomáticos y los asintomáticos con riesgo de herniación auricular o ventricular.

SUMMARY

Agnesis of the Pericardium. A Case Report

Agnesis of the pericardium is an uncommon though benign and asymptomatic entity, which is difficult to diagnose. Yet, certain partial defects may be life-threatening, even in asymptomatic patients; in these cases, surgical repair is indicated.

We present the case of a total absence of the left pericardium (TALP) detected during a checkup in a 40 year-old patient who did not have relevant clinical personal history or cardiovascular family history.

The patient was asymptomatic and was treated in a conservative fashion. We performed a review of the diagnostic and therapeutic tools currently available.

Key words > Pericardium - Agnesis

BIBLIOGRAFÍA

1. Van Son JA, Danielson GK, Schaff HV, Mullany CJ, Julsrud PR, Breen JF. Congenital partial and complete absence of the pericardium. *Mayo Clin Proc* 1993;68:743-7.
2. Connolly HM, Click RL, Schattenberg TT, Seward JB, Tajik AJ. Congenital absence of the pericardium: echocardiography as a diagnostic tool. *J Am Soc Echocardiogr* 1995;8:87-92.
3. Shabetai R. Enfermedades específicas del pericardio. En: Shabetai R. *Pericardio: Anatomofisiología y patología*. Barcelona: Ediciones Doyma; 1984. Cap 9. p. 286-90.
4. Southworth H, Stevenson C. Congenital defects of the pericardium. *Arch Intern Med* 1938;61:223-40.
5. Rubio Alcaide A, Herrero Platero C, Sánchez Calle JM, de Mora Martín M, Barakat S, Pinedo Rodríguez J, et al. The imaging diagnosis of pericardial agnesis. *Rev Esp Cardiol* 1999;52:211-4.
6. Abbas AE, Appleton C, Liu P, Sweeney JP. Congenital absence of the pericardium: case presentation and review of literature. *Int J Cardiol* 2005;98:21-5.